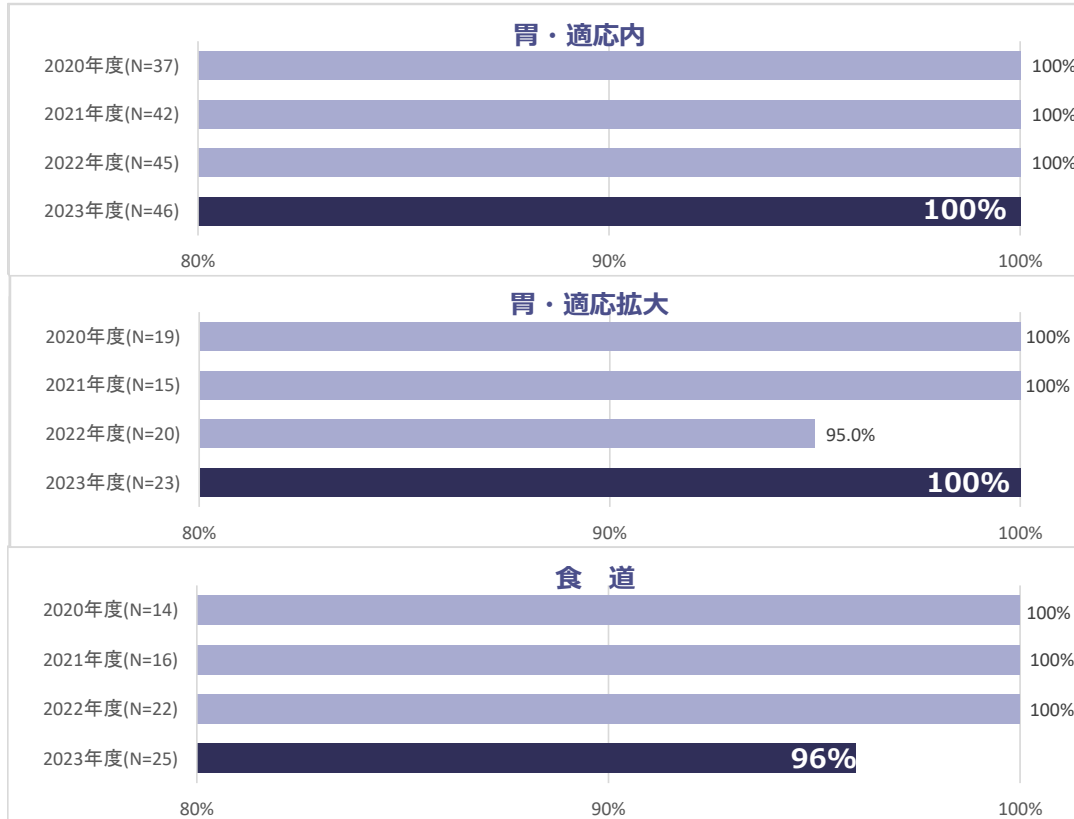


## 消化管粘膜癌（胃・食道）の内視鏡一括切除術における断端陰性率

【胃・適応内/胃・適応拡大】消化管表在癌の内視鏡治療にあたって、内視鏡治療が適切な病変を適切に診断し治療できているか、を反映します。たとえば「胃・適応外」はそもそも外科治療がなされるべき病変で、諸事情ありやむなく内視鏡治療を選択したと考えられ、断端陰性率が低いことは仕方なく、その数が少なくキープされていれば診断は適切になされていると考えられます。一方で適応内・適応拡大病変は可能な限り完全切除がなされるべきで、件数と断端陰性率ともより高みを目指すべき、となります。2018年1月の胃癌治療ガイドラインの改定により治療適応が拡大されていますが、本稿では経年比較の目的で従来ガイドラインの「適応内、適応拡大、適応外」の基準を適用して集計しています。

【食道】ESDの中でも難易度の高い食道病変が正確に切除されているかを検証するものです。断端が陽性になる要因として（1）範囲診断が不正確（2）深達度診断が不正確（3）粘膜下層の食道腺を正確に視認して切除できていない（4）その他が考えられます。



### 当院値の定義・算出方法

**分子：**断端陰性切除件数

**分母：**全ESD施行件数（N）

胃癌取り扱い規約に基づき、胃は適応内（分化型粘膜癌・2cm以内）、適応拡大（潰瘍瘢痕を伴わない分化型・大きさ問わず、潰瘍瘢痕を合併する分化型粘膜癌・3cm以内、潰瘍瘢痕を合併しない未分化型粘膜癌・2cm以内）、適応外（それ以外）に分けて検討する。

※グラフ中のN数は分母の値を示しています。

### 改善策について

胃適応内病変については例年通り高い成績であり、現状の診断と治療が適切であったと考えます。胃適応拡大病変についてはより難易度の高い症例であるが、適応内病変と同様に良好な成績であった。適応外病変は、超高齢者、合併疾患などで相対的適応として治療した症例が含まれています。低分化型腺癌の1例で深部断端不明となりました。食道病変については、診断、治療とも適切かつ正確であったと考えます。ただし食道表在癌はその外科手術の身体負担を鑑み、診断的治療（病理所見を確認し追加外科治療、化学放射線治療を検討する）が容認されるようになっており、当科でもその適応をこれから拡大していく必要があると考えます。

文責：消化管内科主任部長

水谷 孝弘